

- T1b Tumor mehr als 1 cm, aber nicht mehr als 2 cm in größter Ausdehnung, minimale extrathyroidale Ausbreitung kann vorhanden sein
- T2 Tumor mehr als 2 cm, aber nicht mehr als 4 cm in größter Ausdehnung, minimale extrathyroidale Ausbreitung kann vorhanden sein (Abb. 124, 125)

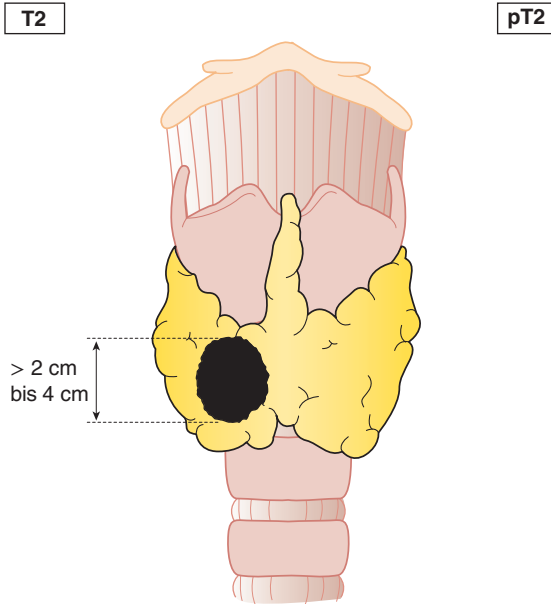


Abb. 124

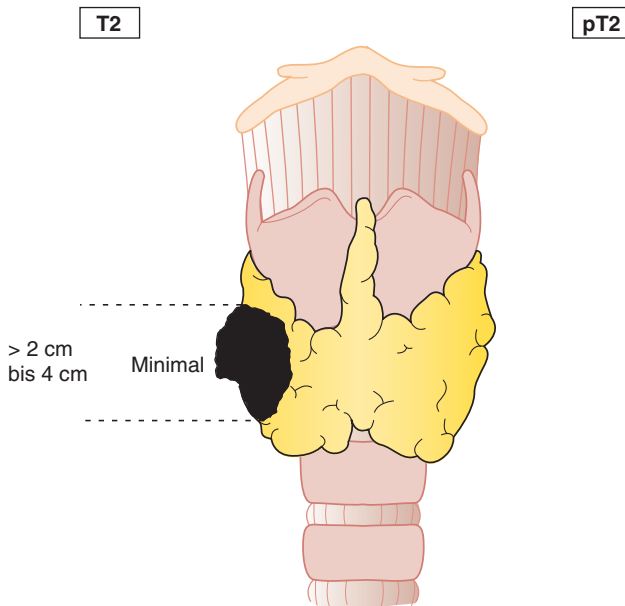


Abb. 125

- T3a Tumor mehr als 4 cm in größter Ausdehnung, begrenzt auf Schilddrüse oder mit minimaler extrathyroidaler Ausbreitung (Abb. 126)

- T3b Tumor jeglicher Größe mit makroskopischer extrathyroidaler Ausbreitung (d. h. Ausbreitung in M. sternohyoideus, M. sternothyreoideus oder M. omohyoideus)

T3

pT3

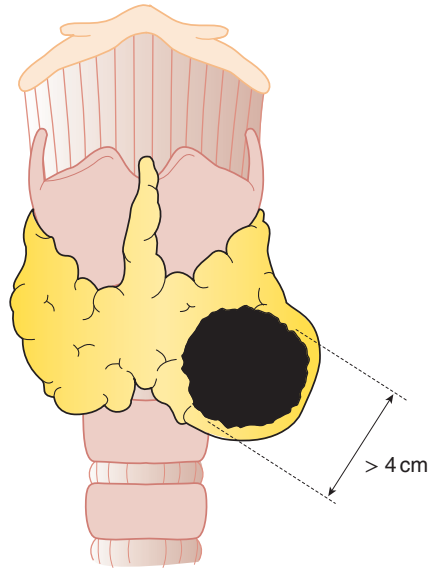


Abb. 126

- T4a Tumor mit Ausbreitung jenseits der Schilddrüsenkapsel und Invasion einer oder mehrerer der folgenden Strukturen: subkutanes Weichgewebe, Larynx, Trachea, Ösophagus, N. recurrens (Abb. 127, 128)
- T4b Tumor infiltriert prävertebrale Faszie, mediastinale Gefäße oder umschließt die A. carotis (Abb. 129)

T4a

pT4a

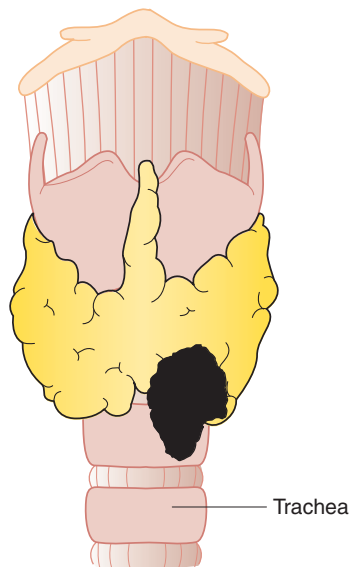


Abb. 127

N – Regionäre Lymphknoten

- NX Regionäre Lymphknoten können nicht beurteilt werden
 N0 Keine regionären Lymphknotenmetastasen
 N1 Regionäre Lymphknotenmetastasen
 N1a Metastasen in Lymphknoten des Level VI (prätracheale, paratracheale und prälaryngeale/Delphi-Lymphknoten) oder obere mediastinale Lymphknoten (Abb. 130)
 N1b Metastasen in anderen unilateralen, bilateralen oder kontralateralen zervikalen (Level I, II, III, IV und V) oder retropharyngealen Lymphknoten (Abb. 131)

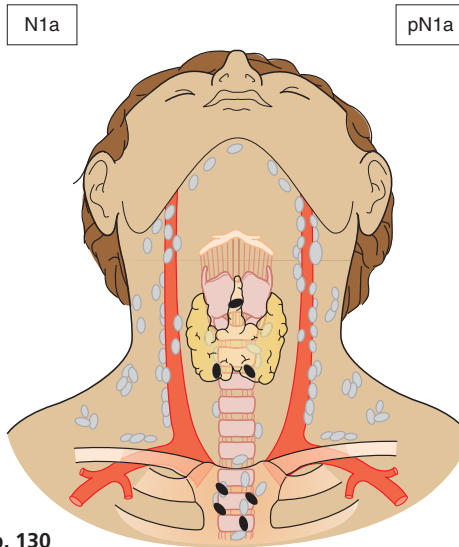


Abb. 130

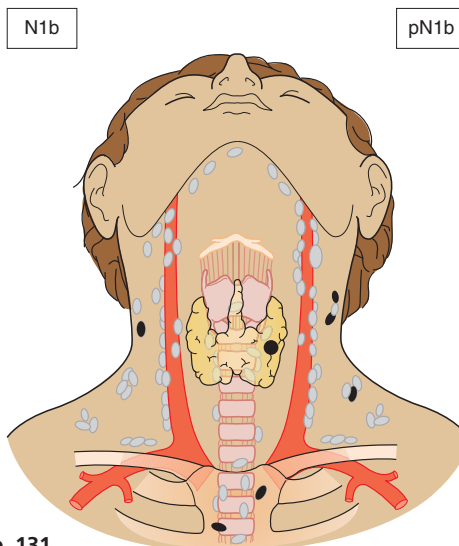


Abb. 131

pTN: Pathologische Klassifikation

Die pT- und pN-Kategorien entsprechen den T- und N-Kategorien.

Histopathologische Typen

Die vier wichtigen histopathologischen Typen sind:

- Papilläres Karzinom (eingeschlossen das Karzinom mit follikulären Herden)
- Follikuläres Karzinom (eingeschlossen das sog. Hürthle-Zellkarzinom)
- Medulläres Karzinom
- Anaplastisches/undifferenziertes Karzinom

Kurzfassung

Schilddrüse

Papillär, follikulär, anaplastisch und medullär

T1	≤ 2 cm
T2	> 2–4 cm
T3a	> 4 cm oder minimale Ausbreitung jenseits der Schilddrüse
T3b	Umfangreiche extrathyroidale Ausbreitung in gerade Halsmuskulatur
T4a	Subkutangewebe, Larynx, Trachea, Ösophagus, N. recurrens
T4b	Prävertebrale Faszie, mediastinale Gefäße, A. carotis

Alle Typen

N1a	Level VI
N1b	Andere regionäre Lymphknoten