

Kopf- und Halstumoren

Einführende Bemerkungen

Folgende anatomische Bezirke werden klassifiziert:

- Mundhöhle (einschließlich Lippenmukosa)*
- Pharynx: Oropharynx (HPV-assoziiert und HPV-unabhängig), Nasopharynx, Hypopharynx
- Larynx: Supraglottis, Glottis, Subglottis
- Nasenhöhle und Nasennebenhöhlen (Kieferhöhlen und Siebbeinhöhlen, nicht aber Stirnhöhlen und Keilbeinhöhlen)
- Unbekannter Primärtumor mit zervikalen Lymphknotenmetastasen
- Malignes Melanom des oberen Aero-Digestiv-Traktes
- Große und kleine Speicheldrüsen
- Schilddrüse
- Nebenschilddrüse

Anmerkungen

*Äußere Lippe und Lippenrotgrenze (C00.0, C00.1, C00.2) sowie Lippenkommissur (C00.6) werden im Abschnitt zur Kopf- und Halshaut behandelt (Seite 158).

Karzinome der kleinen Speicheldrüsen des oberen Aerodigestivtraktes werden nach den Regeln für Speicheldrüsentumoren klassifiziert.

Tumoren, die zwei anatomische Bezirke umfassen, werden anhand des Bezirkes mit dem größeren Anteil des Tumors klassifiziert, es sei denn der Tumorursprung ist histologisch eindeutig erkennbar. HPV-assoziierte Karzinome, die Mundhöhle und Oropharynx umfassen, werden generell als Karzinom des Oropharynx klassifiziert.

Jeder anatomische Bezirk wird nach folgendem Schema beschrieben

- Anatomische Bezirke und Unterbezirke, falls erforderlich
- Definition der regionären Lymphknoten
- Klinische TNM-Klassifikation (cTNM)
- Pathologische TNM-Klassifikation (pTNM)
- Stadien
- Prognosefaktoren-Gitter

Regionäre Lymphknoten

Obwohl die Definitionen der cN- und pN-Kategorien verschieden sind, entsprechen sich die Definitionen der cN- und pN-Kategorien für alle Kopf- und Halsbezirke, außer Nasopharynx, Schilddrüse und maligne Melanome des oberen Aerodigestivtraktes. In der Mittellinie gelegene Lymphknoten gelten als ipsilateral, außer bei der Schilddrüse.

Mundhöhle und Lippenmukosa (ICD-O-4 C00.3-5, C02-06)

Die Definitionen der T-, N- und M-Kategorien entsprechen denen der 8. Auflage des AJCC Cancer Staging Manual (2016).

Regeln zur Klassifikation

Die Klassifikation gilt nur für Karzinome der Lippenmukosa und für Karzinome der Mundhöhle außer jener der kleinen Speicheldrüsen. Siehe Seite 158 für Karzinome der Lippenrotgrenze.

Histologische Diagnosesicherung ist erforderlich.

Anatomische Bezirke und Unterbezirke

Mundhöhle einschließlich Lippenmukosa (ICD-O-4, C00.3-5, C02.0-C02.3, C02.9, C03-C06)

1. Mundschleimhaut
 - a) Schleimhaut der Ober- und Unterlippe (C00.3-5)*
 - b) Wangenschleimhaut (C06.0)
 - c) Retromolargegend (C06.2)
 - d) Sulcus buccomandibularis und -maxillaris (C06.1)
2. Oberer Alveolarfortsatz und Gingiva (C03.0)
3. Unterer Alveolarfortsatz und Gingiva (C03.1)
4. Harter Gaumen (C05.0)
5. Zunge**
 - a) Zungenrücken und Zungenrand vor den Papillae circumvallatae (vordere 2/3) (C02.0, 1)
 - b) Zungenunterseite (C02.2)
6. Mundboden (C04)

Anmerkungen

*Äußere Lippe und Lippenrotgrenze (C00.0, C00.1, C00.2) sowie Lippenkommissur (C00.6) werden im Abschnitt zur Kopf- und Halshaut behandelt (Seite 158).

**Zungengrund/Tonsilla lingualis (C02.4) hinter den Papillae circumvallatae werden im Abschnitt zum Oropharynx behandelt.

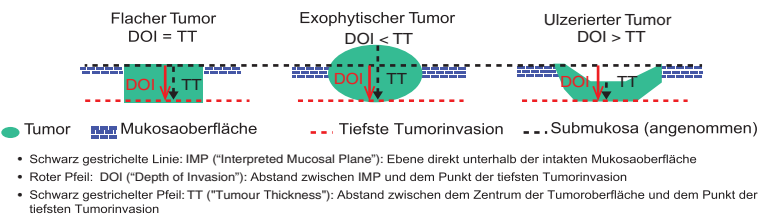
Regionäre Lymphknoten

Regionäre Lymphknoten sind die Halslymphknoten.

cTNM: Klinische Klassifikation

T – Primärtumor

- cTX Primärtumor kann nicht beurteilt werden
- cT0 Kein Anhalt für Primärtumor
- cTis Carcinoma in situ
- cT1 Tumor 2 cm oder weniger in größter Ausdehnung und 5 mm oder weniger maximale Invasionstiefe^{1,2}
- cT2 Tumor 2 cm oder weniger in größter Ausdehnung und mehr als 5 mm aber nicht mehr als 10 mm maximale Invasionstiefe oder Tumor mehr als 2 cm aber nicht mehr als 4 cm in größter Ausdehnung und nicht mehr als 10 mm maximale Invasionstiefe
- cT3 Tumor mehr als 2 cm aber nicht mehr als 4 cm in größter Ausdehnung und maximale Invasionstiefe von mehr als 10 mm oder Tumor mehr als 4 cm in größter Ausdehnung und nicht mehr als 10 mm maximale Invasionstiefe
- cT4a Tumor mehr als 4 cm in größter Ausdehnung und mehr als 10 mm maximale Invasionstiefe oder Tumor infiltriert durch kortikalen Knochen (ohne Beteiligung der Spongiosa) der Maxilla oder Mandibula, oder infiltriert in Kieferhöhle oder Gesichtshaut²
- cT4b Tumor infiltriert Spatium masticatorium, Processus pterygoideus oder Schädelbasis oder umschließt die A. carotis interna



Schemazeichnung zu unterschiedlichen Konstellationen bei Invasionstiefe (Depth of Invasion, DOI) und Dicke des Tumors (Tumour Thickness, TT) zur Bestimmung der klinischen T-Kategorie. Abdruck mit freundlicher Genehmigung von Shao Hui Huang.

Anmerkungen

¹ Eine nur oberflächliche Erosion des Knochens oder eines Zahnfaches durch einen Primärtumor der Gingiva berechtigt nicht zur Einordnung eines Tumors als cT4a.

² Eine oberflächliche Invasion der benachbarten Hautregionen (Lippenrot oder Lippen-rotgrenze) ausgehend von der Lippenmukosa berechtigt nicht zur Einordnung eines Tumors als cT4a.

N – Regionäre Lymphknoten

- cNX Regionäre Lymphknoten können nicht beurteilt werden
- cN0 Keine regionären Lymphknotenmetastasen
- cN1 Metastase(n) in solitärem ipsilateralem Lymphknoten, 3 cm oder weniger in größter Ausdehnung ohne klinische extranodale Ausbreitung
- cN2 Metastase(n) wie nachfolgend beschrieben:
 - cN2a Metastase(n) in solitärem ipsilateralem Lymphknoten, mehr als 3 cm, aber nicht mehr als 6 cm in größter Ausdehnung, ohne klinische extranodale Ausbreitung
 - cN2b Metastasen in multiplen ipsilateralen Lymphknoten, keiner mehr als 6 cm in größter Ausdehnung, ohne klinische extranodale Ausbreitung
 - cN2c Metastasen in bilateralen oder kontralateralen Lymphknoten, keiner mehr als 6 cm in größter Ausdehnung, ohne klinische extranodale Ausbreitung
- cN3a Metastase(n) in Lymphknoten, mehr als 6 cm in größter Ausdehnung, ohne klinische extranodale Ausbreitung
- cN3b Metastase(n) in einem einzelnen oder multiplen Lymphknoten, klinisch mit extranodaler Ausbreitung*

Anmerkungen

*Das Vorhandensein einer Beteiligung (Invasion) der Haut oder der Weichteile mit tiefer Verankerung in der darunterliegenden Muskulatur oder angrenzenden anatomischen Strukturen oder klinische Zeichen einer Nervenbeteiligung wird als klinische extranodale Ausbreitung angesehen. Bildgebende Verfahren stellen die Standardmethode zum eindeutigen Nachweis einer extranodalen Ausbreitung dar.

In der Mittellinie gelegene Lymphknoten gelten als ipsilateral.

M – Fernmetastasen

- cM0 Keine Fernmetastasen
- cM1 Fernmetastasen

pTNM: Pathologische Klassifikation

Die pT- Kategorien entsprechen den cT- Kategorien. Für pM siehe Seite 10.

pN – Regionäre Lymphknoten

Eine selektive Neck-Dissection und histologische Untersuchung soll üblicherweise 6 oder mehr Lymphknoten umfassen. Eine radikale oder modifiziert-radikale Neck-Dissection und histologische Untersuchung soll üblicherweise 15 oder mehr Lymphknoten umfassen.

- pNX Regionäre Lymphknoten können nicht beurteilt werden
- pN0 Keine regionären Lymphknotenmetastasen
- pN1 Metastase(n) in solitärem ipsilateralen Lymphknoten, 3 cm oder weniger in größter Ausdehnung ohne pathologische extranodale Ausbreitung*
- pN2 Metastase(n) wie nachfolgend beschrieben:
 - pN2a Metastase(n) in solitärem ipsilateralen Lymphknoten, 3 cm oder weniger in größter Ausdehnung mit pathologischer extranodaler Ausbreitung oder mehr als 3 cm aber nicht mehr als 6 cm in größter Ausdehnung, ohne pathologische extranodale Ausbreitung*
 - pN2b Metastasen in multiplen ipsilateralen Lymphknoten, keine mehr als 6 cm in größter Ausdehnung, ohne pathologische extranodale Ausbreitung*
 - pN2c Metastasen in bilateralen oder kontralateralen Lymphknoten, keiner mehr als 6 cm in größter Ausdehnung, ohne pathologische extranodale Ausbreitung*
- pN3a Metastase(n) in einem Lymphknoten, mehr als 6 cm in größter Ausdehnung, ohne pathologische extranodale Ausbreitung*
- pN3b Metastase(n) in einem Lymphknoten mehr als 3 cm in größter Ausdehnung mit pathologischer extranodaler Ausbreitung oder in multiplen ipsilateralen, kontralateralen oder bilateralen Lymphknoten mit pathologischer extranodaler Ausbreitung*

Anmerkungen

*Eine pathologische extranodale Ausbreitung (pENA) soll nur dann diagnostiziert werden, wenn ein Tumor, der sich vollständig innerhalb eines Lymphknotens erstreckt, durch die gesamte Dicke der Lymphknotenkapsel in das umgebende Bindegewebe eindringt, mit oder ohne Stroma-Reaktion.

Eine Weichteilablagerung an einer Stelle, an der ein Lymphknoten lokalisiert sein müsste, soll als mindestens ein Lymphknoten mit extranodaler Ausbreitung angesehen werden.

Stadien – Mundhöhle

| | | | |
|-------------|-----------------|---------|----|
| Stadium 0 | Tis | N0 | M0 |
| Stadium I | T1 | N0 | M0 |
| Stadium II | T2 | N0 | M0 |
| Stadium III | T3 | N0 | M0 |
| | T1, T2, T3 | N1 | M0 |
| Stadium IVA | T4a | N0, N1 | M0 |
| | T1, T2, T3, T4a | N2 | M0 |
| Stadium IVB | Jedes T | N3 | M0 |
| | T4b | Jedes N | M0 |
| Stadium IVC | Jedes T | Jedes N | M1 |

Prognosefaktoren-Gitter für Tumoren der Mundhöhle

| Prognose-faktoren | Tumor-bezogen | Wirt-bezogen | Umwelt-bezogen ^{a)} |
|-------------------|---|--|---|
| Essentielle | TNM Chirurgische Schnitttränder Lymphovaskuläre Invasion | Allgemeinzu- stand Rauchen während Strahlen- therapie | Entfernung zwischen Wohnort und Behandlungszentrum Zugang zu speziellen Untersuchungen und Behandlungen Sozioökonomischer Status |
| Zusätzliche | Tumorzellkno- spung, Hypoxie, Lymphknoten- quotient, extensive perineurale Invasion Invasionsmuster PD-L1-Status Tumorgrad Perineurale Invasion | Alter Komorbidität Suchtmittel (Betel, Arecanuss) | Expertise in der Behandlung (Chirurgie, Strahlentherapie) Zugang zu Informationen postoperativer R-Status |

^{a)} Siehe Seite 16 für eine umfassende Darstellung der umweltbezogenen und sozialen Gesundheitsfaktoren.

Verändert nach: UICC Manual of Clinical Oncology, 9th ed. O'Sullivan B, Brierley J, D'Cruz A, Fey M, Pollock R, Vermorken J, Huang S. John Wiley & Sons. 2015.

Pharynx

(ICD-O-4 C01, C02.4, C05.1, 2, C09, C10.0, 2, 3, 9, C11–13)

Regeln zur Klassifikation

Die Klassifikation gilt nur für Karzinome (ausgenommen Karzinome der kleinen Speicheldrüsen). Histologische Diagnosesicherung ist erforderlich.

Anatomische Bezirke und Unterbezirke

Nasopharynx (C11)

1. Dach und Hinterwand: beginnt auf Höhe des Übergangs zwischen hartem und weichem Gaumen und endet an der Schädelbasis (C11.0,1)
2. Seitenwand: schließt die Rosenmüller-Grube ein (C11.2)
3. Untere Wand: entsprechend der nasalen Fläche des weichen Gaumens (C11.3)

Anmerkung

Die Grenze der Choanalränder einschließlich des hinteren Septumrandes, wird zur Nasenhöhle gezählt.

Oropharynx (ICD-O-4 C01, C02.4, C05.1, 2, C09.0,1,9, C10.0,2,3,9)

1. Vorderwand (glossoepiglottische Region)
 - a) Zungengrund (hinter den Papillae circumvallatae oder hinteres Drittel) (C01)
 - b) Vallecula (C10.0)
2. Seitenwand (C10.2)
 - a) Tonsillen (C09.9)
 - b) Fossa tonsillaris (C09.0) und Gaumenbögen (C09.1)
 - c) Glossotonsillarfurche (C09.1)
3. Hinterwand (C10.3)
4. Obere Wand
 - a) Orale Oberfläche des weichen Gaumens (C05.1)
 - b) Uvula (C05.2)

Hypopharynx (C12, C13)

1. Sinus piriformis (C12.9): Erstreckt sich von der pharyngo-epiglottischen Falte bis zum oberen Ende des Ösophagus. Er wird seitlich vom Schildknorpel und medial von der hypopharyngealen Oberfläche der aryepiglottischen Falte (C13.1) sowie von Ary- und Ringknorpel begrenzt

2. Pharyngoösophageale Grenze (Postkrikoidgegend) (C13.0): Erstreckt sich von der Höhe der Aryknorpel mit Verbindungsfalten bis zum Unterrand des Ringknorpels und bildet die Vorderwand des Hypopharynx
3. Hypopharynxhinterwand (C13.2): Erstreckt sich zwischen der Höhe des oberen Randes des Zungenbeines (oder des Bodens der Vallecula) bis zur Höhe des Unterrandes des Ringknorpels und vom Apex eines Sinus piriformis zum anderen.

Regionäre Lymphknoten

Regionäre Lymphknoten sind die Halslymphknoten.

cTNM: Klinische Klassifikation

■ **Nasopharynx (C11) [1, 2]**

Die Definitionen der T-, N- und M-Kategorien entsprechen denen der 8. Auflage des AJCC Cancer Staging Manual (2016).

T – Primärtumor

- cTX Primärtumor kann nicht beurteilt werden
- cT0 Kein Anhalt für Primärtumor; EBV-positive bzw. EBV-assozierte Metastasen in Halslymphknoten
- cTis Carcinoma in situ
- cT1 Tumor auf den Nasopharynx begrenzt oder mit Ausbreitung auf den Oropharynx und/oder Nasenhöhle ohne parapharyngeale Invasion
- cT2 Tumor mit parapharyngealer Ausbreitung und/oder Invasion der medialen pterygoidalen, der lateralen pterygoidalen und/oder der prävertebralen Muskulatur
- cT3 Tumor infiltriert Knochenstrukturen der Schädelbasis oder Halswirbel, von Pterygoid-Strukturen und/oder Nasennebenhöhlen
- cT4 Tumor mit intrakranieller Ausbreitung und/oder Befall von Hirnnerv(en), Hypopharynx, Augenhöhle, Glandula parotis und/oder Invasion jenseits der lateralen Oberfläche der lateralen Musculi pterygoidei

N – Regionäre Lymphknoten

- cNX Regionäre Lymphknoten können nicht beurteilt werden
- cN0 Keine regionären Lymphknotenmetastasen
- cN1 Unilaterale Metastase(n) in Halslymphknoten und/oder unilaterale Metastase(n) in retropharyngealen Lymphknoten, 6 cm oder weniger in größter Ausdehnung, oberhalb der kaudalen Begrenzung des Krikoidknorpels, ohne fortgeschrittene klinische oder radiologische extranodale Ausbreitung*

- cN2 Metastase(n) in bilateralen Lymphknoten, 6 cm oder weniger in größter Ausdehnung, oberhalb der kaudalen Begrenzung des Krikoidknorpels, ohne fortgeschrittene klinische oder radiologische extranodale Ausbreitung*
- cN3 Metastase(n) in Lymphknoten, > 6 cm in größter Ausdehnung und/oder jenseits der kaudalen Begrenzung des Krikoidknorpels und/oder mit fortgeschrittener klinischer oder radiologischer extranodaler Ausbreitung*

Anmerkungen

*Der Nachweis einer Tumorinvasion in benachbarte Strukturen wie Haut, Muskulatur, Speicheldrüse oder neurovaskuläre Bündel durch geeignete bildgebende Verfahren oder klinische Untersuchung gilt als fortgeschrittene radiologische bzw. klinische extranodale Ausbreitung

In der Mittellinie gelegene Lymphknoten gelten als ipsilateral.

Die pT-, pN- und pM1-Kategorien entsprechen den cT-, cN und cM1-Kategorien. Extranodale Ausbreitung ist dagegen immer pathologisch definiert, nicht klinisch oder radiologisch. Da keine chirurgische Entfernung des Primärtumors möglich ist, findet die pT-Kategorie keine Anwendung.

M – Fernmetastasen

- cM0 Keine Fernmetastasen
- cM1 Fernmetastasen
 - cM1a Fernmetastasen mit drei oder weniger Läsionen in einem oder mehreren Organen
 - cM1b Fernmetastasen mit mehr als drei Läsionen in einem oder mehreren Organen

Stadien – Nasopharynx

| | | | |
|-------------|------------|------------|-----|
| Stadium 0 | Tis | N0 | M0 |
| Stadium I | T1, T2 | N0 | M0 |
| Stadium IB | T0, T1, T2 | N1 | M0 |
| Stadium II | T0, T1, T2 | N2 | M0 |
| | T3 | N0, N1, N2 | M0 |
| Stadium III | T4 | Jedes N | M0 |
| | Jedes T | N3 | M0 |
| Stadium IVA | Jedes T | Jedes N | M1a |
| Stadium IVB | Jedes T | Jedes N | M1b |

Oropharynx – HPV-assoziiert [3, 4]

Die Definitionen der T-, N- und M-Kategorien sind neu und entsprechen denen der 9. Auflage des AJCC Cancer Staging Manual (2024).

T – Primärtumor

- cT0 Kein Anhalt für Primärtumor, aber p16-positive (HPV-assoziierte) Metastasen in Halslymphknoten
- cT1 Tumor 2 cm oder weniger in größter Ausdehnung*
- cT2 Tumor mehr als 2 cm, aber nicht mehr als 4 cm in größter Ausdehnung
- cT3 Tumor mehr als 4 cm in größter Ausdehnung oder Ausbreitung zur lingualen Oberfläche der Epiglottis
- cT4 Tumor infiltriert eine der folgenden Nachbarstrukturen: Larynx**, äußere Muskulatur der Zunge (M. genioglossus, M. hyoglossus, M. palatoglossus und M. styloglossus), innerer oder äußerer Flügelmuskel, harter Gaumen, Unterkiefer, mediale oder laterale Pterygoideusplatte, Nasopharynx, Schädelbasis oder umschließt die A. carotis interna

Anmerkungen

*Aufgrund der Anatomie der Krypten der Gaumenmandel und der Tonsilla lingualis ist wegen der unvollständigen Basalmembran kein Carcinoma in situ erkennbar.

**Schleimhautausbreitung zur laryngealen Oberfläche der Epiglottis von Primärtumoren der Zungenbasis und Vallecula gilt nicht als Invasion des Larynx.

N – Regionäre Lymphknoten

- cNX Regionäre Lymphknoten können nicht beurteilt werden
- cN0 Keine regionären Lymphknotenmetastasen
- cN1 Metastase(n) in ipsilateralen Lymphknoten, 6 cm oder weniger in größter Ausdehnung, ohne durch bildgebende Verfahren und/oder klinische Untersuchung bestätigte extranodale Ausbreitung*
- cN2 Metastasen in ipsilateralen Lymphknoten, 6 cm oder weniger in größter Ausdehnung, mit durch bildgebende Verfahren und/oder klinische Untersuchung bestätigter extranodaler Ausbreitung* oder kontralaterale oder bilaterale Metastasen, 6 cm oder weniger in größter Ausdehnung, ohne durch bildgebende Verfahren oder klinische Untersuchung bestätigte extranodale Ausbreitung
- cN3 Metastasen in Lymphknoten, mehr als 6 cm in größter Ausdehnung oder kontralaterale oder bilaterale Metastasen mit durch bildgebende Verfahren und/oder klinische Untersuchung bestätigter extranodaler Ausbreitung*

Anmerkungen

*Eine durch bildgebende Verfahren bestätigte extranodale Ausbreitung erfordert eindeutige radiologische Anzeichen für eine Tumordinvasion durch die Lymphknotenkapsel in das perinodale Fettgewebe oder in benachbarte Strukturen wie Haut, Muskulatur oder neurovaskuläre Strukturen oder für eine zusammenhängende Struktur aus zwei oder mehr benachbarten Lymphknoten unter Verlust der Kapselstrukturen und der dazwischenliegenden Gewebsschichten. Eine klinische extranodale Ausbreitung wird wie im Abschnitt zur Mundhöhle und Lippenmukosa (Seite 27) definiert.

In der Mittellinie gelegene Lymphknoten gelten als ipsilateral.

M – Fernmetastasen

- cM0 Keine Fernmetastasen
- cM1 Fernmetastasen

Pathologische TNM-Klassifikation

Die pT-Kategorien entsprechen den cT-Kategorien. Für pM siehe Seite 10.

pN – Regionäre Lymphknoten

- pNX Regionäre Lymphknoten können nicht beurteilt werden
- pN0 Keine regionären Lymphknotenmetastasen
- pN1 Metastase(n) in bis zu 4 Lymphknoten ohne gesicherte pathologische extranodale Ausbreitung
 - pN1a Metastase(n) in einem Lymphknoten ohne gesicherte pathologische extranodale Ausbreitung
 - pN1b Metastase(n) in 2 bis 4 Lymphknoten ohne gesicherte pathologische extranodale Ausbreitung
- pN2 bis zu 4 Lymphknoten mit gesicherter pathologischer extranodaler Ausdehnung oder Metastase(n) in 5 oder mehr Lymphknoten ohne gesicherte pathologische extranodale Ausbreitung
- pN3 Metastase(n) in 5 oder mehr Lymphknoten mit gesicherter pathologischer extranodaler Ausbreitung

Anmerkungen

*Eine pathologische extranodale Ausbreitung (pENA) soll nur dann diagnostiziert werden, wenn ein Tumor, der sich vollständig innerhalb eines Lymphknotens erstreckt, durch die gesamte Dicke der Lymphknotenkapsel in das umgebende Bindegewebe eindringt, mit oder ohne Stroma-Reaktion.

Eine Weichteilablagerung an einer Stelle, an der ein Lymphknoten lokalisiert sein müsste, soll als mindestens ein Lymphknoten mit extranodaler Ausbreitung angesehen werden.

Stadien – HPV-assoziierte Oropharynxtumoren

Klinisch

| | | | |
|-------------|------------|------------|----|
| Stadium I | T0 | N1 | M0 |
| | T1, T2 | N0, N1 | M0 |
| Stadium II | T0, T1, T2 | N2 | M0 |
| | T3 | N0, N1, N2 | M0 |
| Stadium III | Jedes T | N3 | M0 |
| | T4 | Jedes N | M0 |
| Stadium IV | Jedes T | Jedes N | M1 |

Pathologisch

| | | | |
|-------------|------------|------------------|----|
| Stadium I | T0 | N1 | M0 |
| | T1, T2 | N0, N1a, N1b | M0 |
| Stadium II | T0, T1, T2 | N2, N3 | M0 |
| | T3 | N0, N1a, N1b, N2 | M0 |
| Stadium III | T3 | N3 | M0 |
| | T4 | Jedes N | M0 |
| Stadium IV | Jedes T | Jedes N | M1 |

Oropharynx – HPV-unabhängig

Die Definitionen der T-, N- und M-Kategorien entsprechen denen der 8. Auflage des AJCC Cancer Staging Manual (2016).

T – Primärtumor

cTX Primärtumor kann nicht beurteilt werden

cT0 kein Anhalt für Primärtumor

cTis Carcinoma in situ

cT1 Tumor 2 cm oder weniger in größter Ausdehnung

cT2 Tumor mehr als 2 cm, aber nicht mehr als 4 cm in größter Ausdehnung

cT3 Tumor mehr als 4 cm in größter Ausdehnung oder Ausbreitung zur lingualen Oberfläche der Epiglottis

cT4a Tumor infiltriert eine der folgenden Nachbarstrukturen: Larynx*, äußere Muskulatur der Zunge (M. genioglossus, M. hyoglossus, M. palatoglossus und M. styloglossus), Lamina medialis des Processus pterygoideus, harten Gaumen oder Unterkiefer

cT4b Tumor infiltriert eine der folgenden Nachbarstrukturen: M. pterygoideus lateralis, Lamina lateralis des Processus pterygoideus, lateralen Nasopharynx, Schädelbasis oder umschließt die A. carotis

Anmerkung

*Schleimhautausbreitung zur laryngealen Oberfläche der Epiglottis von Primärtumoren der Zungenbasis und Vallecula gilt nicht als Invasion des Larynx.

Hypopharynx**T – Primärtumor**

cTX Primärtumor kann nicht beurteilt werden

cT0 kein Anhalt für Primärtumor

cTis Carcinoma in situ

- cT1 Tumor auf einen Unterbezirk des Hypopharynx begrenzt (siehe Seite 30/31) und/oder 2 cm oder weniger in größter Ausdehnung
- cT2 Tumor infiltriert mehr als einen Unterbezirk des Hypopharynx oder einen benachbarten Bezirk oder misst mehr als 2 cm, aber nicht mehr als 4 cm in größter Ausdehnung, ohne Fixation des Hemilarynx
- cT3 Tumor misst mehr als 4 cm in größter Ausdehnung oder Tumor mit Fixation des Hemilarynx oder Ausbreitung auf Ösophagusschleimhaut
- cT4a Tumor infiltriert eine der folgenden Nachbarstrukturen: Schild-/ Ringknorpel, Zungenbein, Schilddrüse, Ösophagus jenseits der Mukosa, zentrale Weichteile des Halses¹
- cT4b Tumor infiltriert prävertebrale Faszien, umschließt die A. carotis oder infiltriert Strukturen des Mediastinums

Anmerkung

¹ Die zentralen Weichteile des Halses schließen die gerade Halsmuskulatur und das subkutane Fett ein.

Oropharynx – HPV-unabhängig und Hypopharynx N – Regionäre Lymphknoten

- cNX Regionäre Lymphknoten können nicht beurteilt werden
- cN0 Keine regionären Lymphknotenmetastasen
- cN1 Metastase(n) in solitärem ipsilateralem Lymphknoten, 3 cm oder weniger in größter Ausdehnung, ohne extranodale Ausbreitung
- cN2 Metastase(n) wie nachfolgend beschrieben:
 - cN2a Metastase(n) in solitärem ipsilateralem Lymphknoten, mehr als 3 cm, aber nicht mehr als 6 cm in größter Ausdehnung, ohne klinische extranodale Ausbreitung
 - cN2b Metastasen in multiplen ipsilateralen Lymphknoten, keiner mehr als 6 cm in größter Ausdehnung, ohne klinische extranodale Ausbreitung
 - cN2c Metastasen in bilateralen oder kontralateralen Lymphknoten, keiner mehr als 6 cm in größter Ausdehnung, ohne klinische extranodale Ausbreitung
- cN3a Metastase(n) in einem Lymphknoten, mehr als 6 cm in größter Ausdehnung, ohne klinische extranodale Ausbreitung
- cN3b Metastase(n) in einem oder in multiplen Lymphknoten mit klinischer extranodaler Ausbreitung*

Anmerkungen

*Das Vorhandensein einer Beteiligung (Invasion) der Haut oder der Weichteile mit tiefer Verankerung in der darunterliegenden Muskulatur oder angrenzenden anatomischen Strukturen oder klinische Zeichen einer Nervenbeteiligung wird als klinische extranodale Ausbreitung angesehen. Bildgebende Verfahren stellen die Standardmethode zum eindeutigen Nachweis einer extranodalen Ausbreitung dar.

In der Mittellinie gelegene Lymphknoten gelten als ipsilateral.

M – Fernmetastasen

cM0 Keine Fernmetastasen

cM1 Fernmetastasen

pTNM: Pathologische Klassifikation

Die pT-Kategorien entsprechen den cT-Kategorien. Für pM siehe Seite 10.

Selektive Neck-Dissection und histologische Untersuchung sollen üblicherweise 6 oder mehr Lymphknoten umfassen. Radikale oder modifiziert-radikale Neck-Dissection und histologische Untersuchung sollen üblicherweise 15 oder mehr Lymphknoten umfassen.

Oropharynx – HPV-unabhängig und Hypopharynx

pN – Regionäre Lymphknoten

pNX Regionäre Lymphknoten können nicht beurteilt werden

pN0 Keine regionären Lymphknotenmetastasen

pN1 Metastase(n) in solitärem ipsilateralen Lymphknoten, 3 cm oder weniger in größter Ausdehnung, ohne pathologische extranodale Ausbreitung

pN2 Metastase(n) wie nachfolgend beschrieben:

pN2a Metastase(n) in solitärem ipsilateralen Lymphknoten, 3 cm oder weniger in größter Ausdehnung mit pathologischer extranodaler Ausbreitung* oder mehr als 3 cm aber nicht mehr als 6 cm in größter Ausdehnung, ohne pathologische extranodale Ausbreitung

pN2b Metastasen in multiplen ipsilateralen Lymphknoten, keine mehr als 6 cm in größter Ausdehnung, ohne pathologische extranodale Ausbreitung

pN2c Metastasen in bilateralen oder kontralateralen Lymphknoten, keiner mehr als 6 cm in größter Ausdehnung, ohne pathologische extranodale Ausbreitung

pN3a Metastase(n) in einem Lymphknoten, mehr als 6 cm in größter Ausdehnung, ohne pathologische extranodale Ausbreitung

pN3b Metastase(n) in einem Lymphknoten mehr als 3 cm in größter Ausdehnung mit pathologischer extranodaler Ausbreitung oder in multiplen ipsilateralen, kontralateralen oder bilateralen Lymphknoten mit pathologischer extranodaler Ausbreitung*

Anmerkungen

*Eine pathologische extranodale Ausbreitung (pENA) soll nur dann diagnostiziert werden, wenn ein Tumor, der sich vollständig innerhalb eines Lymphknotens erstreckt, durch die gesamte Dicke der Lymphknotenkapsel in das umgebende Bindegewebe eindringt, mit oder ohne Stroma-Reaktion.

Eine Weichteilablagerung an einer Stelle, an der ein Lymphknoten lokalisiert sein müsste, soll als mindestens ein Lymphknoten mit extranodaler Ausbreitung angesehen werden.

Stadien – HPV-unabhängige Oro- und Hypopharynx Tumoren

| | | | |
|-------------|------------|------------|----|
| Stadium 0 | Tis | N0 | M0 |
| Stadium I | T1 | N0 | M0 |
| Stadium II | T2 | N0 | M0 |
| Stadium III | T3 | N0 | M0 |
| | T1, T2, T3 | N1 | M0 |
| Stadium IVA | T4a | N0, N1, N2 | M0 |
| | T1, T2, T3 | N2 | M0 |
| Stadium IVB | Jedes T | N3 | M0 |
| | T4b | Jedes N | M0 |
| Stadium IVC | Jedes T | Jedes N | M1 |

Prognosefaktoren-Gitter für Tumoren des Nasopharynx

| Prognose-faktoren | Tumor-bezogen | Wirt-bezogen | Umwelt-bezogen ^{a)} |
|-------------------|----------------|------------------|------------------------------|
| Essentielle | TNM | Alter | Entfernung |
| | Histologischer | Allgemeinzustand | zum nächsten |
| | Typ | | Behandlungszentrum |
| | | | Zugang zu speziellen |
| | | | Untersuchungen und |
| | | | Behandlungen |
| | | | Sozioökonomischer |
| | | | Status |

(Fortsetzung)

| Prognose-faktoren | Tumor-bezogen | Wirt-bezogen | Umwelt-bezogen ^{a)} |
|-------------------|--|----------------|--|
| Zusätzliche | Kopienzahl der EBV-DNA Makroskopisches Tumervolumen Lokalisation der Metastasen SUV _{max} PD-L1-Status | Komorbiditäten | Expertise in der Behandlung (Chirurgie, Strahlentherapie) Zugang zu Informationen postoperativer R-Status |

^{a)} Siehe Seite 16 für eine umfassende Darstellung der umweltbezogenen und sozialen Gesundheitsfaktoren.

Verändert nach: UICC Manual of Clinical Oncology, 9th ed. O'Sullivan B, Brierley J, D'Cruz A, Fey M, Pollock R, Vermorken J, Huang S. John Wiley & Sons. 2015.

Prognosefaktoren-Gitter für HPV-assoziierte Tumoren des Oropharynx

| Prognose-faktoren | Tumor-bezogen | Wirt-bezogen | Umwelt-bezogen ^{a)} |
|-------------------|--|---|---|
| Essentielle | TNM Resektionsränder | Rauchen (während der Radiotherapie) Allgemeinzustand | Entfernung zum nächsten Behandlungszentrum Zugang zu speziellen Untersuchungen und Behandlungen Sozioökonomischer Status |
| Zusätzliche | HPV-Genotyp Tumervolumen Hypoxie PD-L1-Status | Alter Komorbiditäten | Expertise in der Behandlung (Chirurgie, Strahlentherapie) Zugang zu Informationen postoperativer R-Status |

^{a)} Siehe Seite 16 für eine umfassende Darstellung der umweltbezogenen und sozialen Gesundheitsfaktoren.

Verändert nach: UICC Manual of Clinical Oncology, 9th ed. O'Sullivan B, Brierley J, D'Cruz A, Fey M, Pollock R, Vermorken J, Huang S. John Wiley & Sons. 2015.

Prognosefaktoren-Gitter für HPV-unabhängige Tumoren des Oropharynx

| Prognose-faktoren | Tumor-bezogen | Wirt-bezogen | Umwelt-bezogen ^{a)} |
|-------------------|---|---|---|
| Essentielle | TNM Resektionsränder | Rauchen (während der Radiotherapie) | Entfernung zum nächsten Behandlungszentrum Zugang zu speziellen Untersuchungen und Behandlungen Sozioökonomischer Status |
| Zusätzliche | Anzahl der Lymphknoten Tumorzvolumen Hypoxie PD-L1-Status | Alter Komorbiditäten | Expertise in der Behandlung (Chirurgie, Strahlentherapie) Zugang zu Informationen postoperativer R-Status |

^{a)} Siehe Seite 16 für eine umfassende Darstellung der umweltbezogenen und sozialen Gesundheitsfaktoren.

Verändert nach: UICC Manual of Clinical Oncology, 9th ed. O’Sullivan B, Brierley J, D’Cruz A, Fey M, Pollock R, Vermorken J, Huang S. John Wiley & Sons. 2015.

Prognosefaktoren-Gitter für Tumoren des Hypopharynx

| Prognose-faktoren | Tumor-bezogen | Wirt-bezogen | Umwelt-bezogen ^{a)} |
|-------------------|-------------------------|---|---|
| Essentielle | TNM Resektionsränder | Rauchen (während der Radiotherapie) | Entfernung zum nächsten Behandlungszentrum Zugang zu speziellen Untersuchungen und Behandlungen Sozioökonomischer Status |

(Fortsetzung)

| Prognose-faktoren | Tumor-bezogen | Wirt-bezogen | Umwelt-bezogen ^{a)} |
|-------------------|--|-------------------------|---|
| Zusätzliche | Anzahl der Lymphknoten Tumorvolumen Hypoxie PD-L1-Status | Alter Komorbiditäten | Expertise in der Behandlung (Chirurgie, Strahlentherapie) Zugang zu Informationen postoperativer R-Status |

^{a)} Siehe Seite 16 für eine umfassende Darstellung der umweltbezogenen und sozialen Gesundheitsfaktoren.

Verändert nach: UICC Manual of Clinical Oncology, 9th ed. O'Sullivan B, Brierley J, D'Cruz A, Fey M, Pollock R, Vermorken J, Huang S. John Wiley & Sons. 2015.

Larynx
(ICD-O-4 C32.0, 1, 2, C10.1)

Die Definitionen der T-, N- und M-Kategorien entsprechen denen der 8. Auflage des AJCC Cancer Staging Manual (2016).

Regeln zur Klassifikation

Die Klassifikation gilt nur für Karzinome (außer Karzinome der kleinen Speicheldrüsen). Histologische Diagnosesicherung ist erforderlich.

Anatomische Bezirke und Unterbezirke

- 1. Supraglottis (C32.1)
 - (i) Suprahyoidale Epiglottis – einschließlich freiem Epiglottisrand, lingualer (vorderer) (C10.1) und laryngealer Oberfläche
 - (ii) Aryepiglottische Falte, laryngeale Oberfläche
 - (iii) Arythenoidgegend
 - (iv) Infrahyoidale Epiglottis
 - (v) Taschenfalten

}

Epilarynx (einschließlich Grenzzone)

Supraglottis (ohne Epilarynx)
- 2. Glottis (C32.0)
 - (i) Stimmlippen
 - (ii) Vordere Kommissur
 - (iii) Hintere Kommissur
- 3. Subglottis (C32.2)

Regionäre Lymphknoten

Die regionären Lymphknoten sind die Halslymphknoten.

cTNM: Klinische Klassifikation

T – Primärtumor

Supraglottis

- cTX Primärtumor kann nicht beurteilt werden
- cT0 Kein Anhalt für Primärtumor

- cTis Carcinoma in situ
- cT1 Tumor auf einen Unterbezirk der Supraglottis begrenzt, mit normaler Stimmlippenbeweglichkeit
- cT2 Tumor infiltriert Schleimhaut von mehr als einem benachbarten Unterbezirk der Supraglottis oder Glottis oder eines Areals außerhalb der Supraglottis (z. B. Schleimhaut von Zungengrund, Vallecula, mediale Wand des Sinus piriformis), ohne Fixation des Larynx
- cT3 Tumor auf den Larynx begrenzt, mit Stimmlippenfixation, und/oder Tumor mit Infiltration des Postkrikoidbezirks, des präepiglottischen Gewebes und/oder geringgradiger Erosion des Schildknorpels (innerer Kortex)
- cT4a Tumor infiltriert durch den Schildknorpel und/oder breitet sich außerhalb des Kehlkopfes aus, z. B. Trachea, Weichteile des Halses eingeschlossen äußere Muskulatur der Zunge (M. genioglossus, M. hyoglossus, M. palatoglossus und M. styloglossus), gerade Halsmuskulatur, Schilddrüse, Ösophagus
- cT4b Tumor infiltriert den Prävertebralraum, umschließt die A. carotis oder infiltriert mediastinale Strukturen

Glottis

- cTX Primärtumor kann nicht beurteilt werden
- cT0 Kein Anhalt für Primärtumor
- cTis Carcinoma in situ
- cT1 Tumor auf Stimmlippe(n) begrenzt (kann auch vordere oder hintere Kommissur befallen), mit normaler Beweglichkeit
- T1a Tumor auf eine Stimmlippe begrenzt
- T1b Tumorbefall beider Stimmlippen
- cT2 Tumor breitet sich auf Supraglottis und/oder Subglottis aus und/oder Tumor mit eingeschränkter Stimmlippenbeweglichkeit
- cT3 Tumor auf den Larynx begrenzt, mit Stimmlippenfixation und/oder Invasion und/oder der paraglottischen Räume mit geringgradiger Erosion des Schildknorpels (innerer Kortex)
- cT4a Tumor infiltriert durch den äußeren Kortex des Schildknorpel und/oder breitet sich außerhalb des Kehlkopfes aus, z. B. Trachea, Weichteile des Halses eingeschlossen äußere Muskulatur der Zunge (M. genioglossus, M. hyoglossus, M. palatoglossus und M. styloglossus), gerade Halsmuskulatur, Schilddrüse, Ösophagus
- cT4b Tumor infiltriert den Prävertebralraum, umschließt die A. carotis oder infiltriert mediastinale Strukturen

Subglottis

- cTX Primärtumor kann nicht beurteilt werden
- cT0 Kein Anhalt für Primärtumor
- cTis Carcinoma in situ

- cT1 Tumor auf die Subglottis begrenzt
- cT2 Tumor breitet sich auf eine oder beide Stimmlippen aus, mit normaler oder eingeschränkter Stimmlippenbeweglichkeit
- cT3 Tumor auf den Larynx begrenzt, mit Stimmlippenfixation
- cT4a Tumor infiltriert den Krikoid – oder Schildknorpel und/oder breitet sich außerhalb des Kehlkopfes aus, z. B. Trachea, Weichteile des Halses eingeschlossen äußere Muskulatur der Zunge (M. genioglossus, M. hyoglossus, M. palatoglossus und M. styloglossus), gerade Halsmuskulatur, Schilddrüse, Ösophagus
- cT4b Tumor infiltriert den Prävertebralraum, umschließt die A. carotis oder infiltriert mediastinale Strukturen

N – Regionäre Lymphknoten

- cNX Regionäre Lymphknoten können nicht beurteilt werden
- cN0 Keine regionären Lymphknotenmetastasen
- cN1 Metastase(n) in solitärem ipsilateralem Lymphknoten, 3 cm oder weniger in größter Ausdehnung ohne klinische extranodale Ausbreitung
- cN2 Metastase(n) wie nachfolgend beschrieben:
 - cN2a Metastase(n) in solitärem ipsilateralem Lymphknoten, mehr als 3 cm, aber nicht mehr als 6 cm in größter Ausdehnung, ohne klinische extranodale Ausbreitung
 - cN2b Metastasen in multiplen ipsilateralen Lymphknoten, keiner mehr als 6 cm in größter Ausdehnung, ohne klinische extranodale Ausbreitung
 - cN2c Metastasen in bilateralen oder kontralateralen Lymphknoten, keiner mehr als 6 cm in größter Ausdehnung, ohne klinische extranodale Ausbreitung
- cN3a Metastase(n) in Lymphknoten, mehr als 6 cm in größter Ausdehnung, ohne klinische extranodale Ausbreitung
- cN3b Metastase(n) in einem einzelnen oder multiplen Lymphknoten, mit klinischer extranodaler Ausbreitung*

Anmerkung

*Das Vorhandensein einer Beteiligung (Invasion) der Haut oder der Weichteile mit tiefer Verankerung in der darunterliegenden Muskulatur oder angrenzenden anatomischen Strukturen oder klinische Zeichen einer Nervenbeteiligung wird als klinische extranodale Ausbreitung angesehen. Bildgebende Verfahren stellen die Standardmethode zum eindeutigen Nachweis einer extranodalen Ausbreitung dar.

In der Mittellinie gelegene Lymphknoten gelten als ipsilateral.

M – Fernmetastasen

cM0 Keine Fernmetastasen

cM1 Fernmetastasen

pTNM: Pathologische Klassifikation

Die pT-Kategorien entsprechen den cT-Kategorien. Für pM siehe Seite 10.

Selektive Neck-Dissection und histologische Untersuchung sollen üblicherweise 6 oder mehr Lymphknoten umfassen. Radikale oder modifiziert-radikale Neck-Dissection und histologische Untersuchung sollen üblicherweise 15 oder mehr Lymphknoten umfassen.

pN – Regionäre Lymphknoten

pNX Regionäre Lymphknoten können nicht beurteilt werden

pN0 Keine regionären Lymphknotenmetastasen

pN1 Metastase(n) in solitärem ipsilateralen Lymphknoten, 3 cm oder weniger in größter Ausdehnung ohne pathologische extranodale Ausbreitung

pN2 Metastase(n) wie nachfolgend beschrieben:

pN2a Metastase(n) in solitärem ipsilateralen Lymphknoten, 3 cm oder weniger in größter Ausdehnung, mit pathologischer extranodaler Ausbreitung* oder mehr als 3 cm aber nicht mehr als 6 cm in größter Ausdehnung, ohne pathologische extranodale Ausbreitung

pN2b Metastasen in multiplen ipsilateralen Lymphknoten, keine mehr als 6 cm in größter Ausdehnung, ohne pathologische extranodale Ausbreitung

pN2c Metastasen in bilateralen oder kontralateralen Lymphknoten, keiner mehr als 6 cm in größter Ausdehnung, ohne pathologische extranodale Ausbreitung

pN3a Metastase(n) in einem Lymphknoten, mehr als 6 cm in größter Ausdehnung, ohne extranodale Ausbreitung

pN3b Metastase(n) in solitärem Lymphknoten mehr als 3 cm in größter Ausdehnung mit pathologischer extranodaler Ausbreitung* oder in multiplen ipsilateralen, kontralateralen oder bilateralen Lymphknoten mit pathologischer extranodaler Ausbreitung*

Anmerkungen

*Eine pathologische extranodale Ausbreitung (pENA) soll nur dann diagnostiziert werden, wenn ein Tumor, der sich vollständig innerhalb eines Lymphknotens erstreckt, durch die gesamte Dicke der Lymphknotenkapsel in das umgebende Bindegewebe eindringt, mit oder ohne Stroma-Reaktion.

Eine Weichteilablagerung an einer Stelle, an der ein Lymphknoten lokalisiert sein müsste, soll als mindestens ein Lymphknoten mit extranodaler Ausbreitung angesehen werden.

Stadien – Larynx

| | | | |
|-------------|-----------------|---------|----|
| Stadium 0 | Tis | N0 | M0 |
| Stadium I | T1 | N0 | M0 |
| Stadium II | T2 | N0 | M0 |
| Stadium III | T3 | N0 | M0 |
| | T1, T2, T3 | N1 | M0 |
| Stadium IVA | T4a | N0, N1 | M0 |
| | T1, T2, T3, T4a | N2 | M0 |
| Stadium IVB | Jedes T | N3 | M0 |
| | T4b | Jedes N | M0 |
| Stadium IVC | Jedes T | Jedes N | M1 |

Prognosefaktoren-Gitter – Tumoren des Larynx und Hypopharynx

| Prognose-faktoren | Tumor-bezogen | Wirt-bezogen | Umwelt-bezogen ^{a)} |
|-------------------|--|---|---|
| Essentiell | TNM Beweglichkeit der Stimm lippen Resektionsränder | Allgemeinzustand | Entfernung zum nächsten Behandlungszentrum Zugang zu speziellen Untersuchungen und Behandlungen Sozioökonomischer Status |
| Zusätzlich | Anzahl der beteiligten Bezirke/ Unterbezirke des Knorpels Tumorzvolumen PD-L1-Status | Komorbiditäten Alter Ethnie Kehlkopffunktion | Expertise in der Behandlung (Chirurgie, Strahlentherapie) Zugang zu Informationen postoperativer R-Status |

^{a)} Siehe Seite 16 für eine umfassende Darstellung der umweltbezogenen und sozialen Gesundheitsfaktoren.
Verändert nach: UICC Manual of Clinical Oncology, 9th ed. O’Sullivan B, Brierley J, D’Cruz A, Fey M, Pollock R, Vermorken J, Huang S. John Wiley & Sons. 2015.

Nasenhöhle und Nasennebenhöhlen (ICD-O-4 C30.0, C31.0, 1)

Die Definitionen der T-, N- und M-Kategorien entsprechen denen der 8. Auflage des AJCC Cancer Staging Manual (2016).

Regeln zur Klassifikation

Die Klassifikation gilt nur für Karzinome (außer Karzinome der kleinen Speicheldrüsen). Histologische Diagnosesicherung ist erforderlich.

Anatomische Bezirke und Unterbezirke

- Nasenhöhle (C30.0)
 - Septum
 - Nasenboden
 - Laterale Wand
 - Vestibulum
- Kieferhöhle (C31.0)
- Siebbeinzellen (C31.1)
 - Links
 - Rechts

Regionäre Lymphknoten

Regionäre Lymphknoten sind die Halslymphknoten.

cTNM: Klinische Klassifikation

T – Primärtumor

Kieferhöhle

- cTX Primärtumor kann nicht beurteilt werden
- cT0 Kein Anhalt für Primärtumor
- cTis Carcinoma in situ

- cT1 Tumor auf die antrale Schleimhaut begrenzt ohne Arrosion oder Destruktion des Knochens

- cT2 Tumor mit Arrosion oder Destruktion des Knochens (ausgenommen die posteriore Wand) einschließlich Ausdehnung auf harten Gaumen und/oder mittleren Nasengang
- cT3 Tumor infiltriert eine oder mehrere der folgenden Strukturen: Knochen der dorsalen Wand der Kieferhöhle, Subkutangewebe, Boden oder mediale Wand der Orbita, Fossa pterygoidea, Sinus ethmoidalis
- cT4a Tumor infiltriert eine oder mehrere der folgenden Strukturen: Inhalt der vorderen Orbita, Wangenhaut, Processus pterygoideus, Fossa infratemporalis, Lamina cribrosa, Keilbeinhöhle, Stirnhöhle
- cT4b Tumor infiltriert eine oder mehrere der folgenden Strukturen: Orbitaspitze, Dura, Gehirn, mittlere Schädelgrube, Hirnnerven ausgenommen den maxillären Ast des N. trigeminus (V2), Nasopharynx, Clivus

Nasenhöhle und Siebbeinzellen

- cTX Primärtumor kann nicht beurteilt werden
- cT0 Kein Anhalt für Primärtumor
- cTis Carcinoma in situ

- cT1 Tumor auf einen Unterbezirk der Nasenhöhle oder Siebbeinzellen beschränkt, mit oder ohne Arrosion des Knochens
- cT2 Tumor in zwei Unterbezirken eines Bezirkes oder Ausbreitung auf einen Nachbarbezirk innerhalb des Nasenhöhlen-Siebbeinzellen-Areals, mit oder ohne Arrosion des Knochens
- cT3 Tumor breitet sich in die mediale Orbita oder den Orbitaboden aus oder in Kieferhöhle, harten Gaumen oder Lamina cribrosa
- cT4a Tumor infiltriert eine oder mehrere der folgenden Strukturen: Inhalt der vorderen Orbita, Haut von Nase oder Wange, minimale Ausbreitung in vordere Schädelgrube, Processus pterygoideus, Keilbeinhöhle oder Stirnhöhle
- cT4b Tumor infiltriert eine oder mehrere der folgenden Strukturen: Orbitaspitze, Dura, Gehirn, mittlere Schädelgrube, Hirnnerven ausgenommen den maxillären Ast des N. trigeminus (V2), Nasopharynx, Clivus

N – Regionäre Lymphknoten

- cN1 Metastase(n) in solitärem ipsilateralem Lymphknoten, 3 cm oder weniger in größter Ausdehnung, ohne klinische extranodale Ausbreitung
- cN2 Metastase(n) wie nachfolgend beschrieben:
 - cN2a Metastase(n) in solitärem ipsilateralem Lymphknoten, mehr als 3 cm, aber nicht mehr als 6 cm in größter Ausdehnung, ohne klinische extranodale Ausbreitung
 - cN2b Metastasen in multiplen ipsilateralen Lymphknoten, keiner mehr als 6 cm in größter Ausdehnung, ohne klinische extranodale Ausbreitung

cN2c Metastasen in bilateralen oder kontralateralen Lymphknoten, keiner mehr als 6 cm in größter Ausdehnung, ohne klinische extranodale Ausbreitung

cN3a Metastase(n) in Lymphknoten, mehr als 6 cm in größter Ausdehnung, ohne extranodale Ausbreitung

cN3b Metastase(n) in einem einzelnen oder multiplen Lymphknoten, mit klinischer extranodaler Ausbreitung*

Anmerkungen

*Das Vorhandensein einer Beteiligung (Invasion) der Haut oder der Weichteile mit tiefer Verankerung in der darunterliegenden Muskulatur oder angrenzenden anatomischen Strukturen oder klinische Zeichen einer Nervenbeteiligung wird als klinische extranodale Ausbreitung angesehen. Bildgebende Verfahren stellen die Standardmethode zum eindeutigen Nachweis einer extranodalen Ausbreitung dar.

In der Mittellinie gelegene Lymphknoten gelten als ipsilateral.

M – Fernmetastasen

cM0 Keine Fernmetastasen

cM1 Fernmetastasen

pTNM: Pathologische Klassifikation

Die pT-Kategorien entsprechen den cT-Kategorien. Für pM siehe Seite 10.

Die pN-Kategorien entsprechen den cN-Kategorien. Extranodale Ausbreitung wird jedoch nach pathologischen Gesichtspunkten definiert, nicht nach klinischen oder radiologischen.

Selektive Neck-Dissection und histologische Untersuchung sollen üblicherweise 6 oder mehr Lymphknoten umfassen. Radikale oder modifiziert-radikale Neck-Dissection und histologische Untersuchung sollen üblicherweise 15 oder mehr Lymphknoten umfassen.

pN – Regionäre Lymphknoten

pNX Regionäre Lymphknoten können nicht beurteilt werden

pN0 Keine regionären Lymphknotenmetastasen

pN1 Metastase(n) in solitärem ipsilateralen Lymphknoten, 3 cm oder weniger in größter Ausdehnung, ohne pathologische extranodale Ausbreitung

pN2 Metastase(n) wie nachfolgend beschrieben:

pN2a Metastase(n) in solitärem ipsilateralen Lymphknoten, 3 cm oder weniger in größter Ausdehnung, mit pathologischer

extranodaler Ausbreitung* oder mehr als 3 cm aber nicht mehr als 6 cm in größter Ausdehnung, ohne pathologische extranodale Ausbreitung

pN2b Metastasen in multiplen ipsilateralen Lymphknoten, keine mehr als 6 cm in größter Ausdehnung, ohne pathologische extranodale Ausbreitung

pN2c Metastasen in bilateralen oder kontralateralen Lymphknoten, keiner mehr als 6 cm in größter Ausdehnung, ohne pathologische extranodale Ausbreitung

pN3a Metastase(n) in einem Lymphknoten, mehr als 6 cm in größter Ausdehnung, ohne pathologische extranodale Ausbreitung

pN3b Metastase(n) in einem Lymphknoten mehr als 3 cm in größter Ausdehnung mit pathologischer extranodaler Ausbreitung* oder in multiplen ipsilateralen, kontralateralen oder bilateralen Lymphknoten mit pathologischer extranodaler Ausbreitung*

Anmerkungen

*Eine pathologische extranodale Ausbreitung (pENA) soll nur dann diagnostiziert werden, wenn ein Tumor, der sich vollständig innerhalb eines Lymphknotens erstreckt, durch die gesamte Dicke der Lymphknotenkapsel in das umgebende Bindegewebe eindringt, mit oder ohne Stroma-Reaktion.

Eine Weichteilablagerung an einer Stelle, an der ein Lymphknoten lokalisiert sein müsste, soll als mindestens ein Lymphknoten mit extranodaler Ausbreitung angesehen werden.

Stadien – Nasenhöhle und Nasennebenhöhlen

| | | | |
|-------------|------------|------------|----|
| Stadium 0 | Tis | N0 | M0 |
| Stadium I | T1 | N0 | M0 |
| Stadium II | T2 | N0 | M0 |
| Stadium III | T3 | N0 | M0 |
| | T1, T2, T3 | N1 | M0 |
| Stadium IVA | T4a | N0, N1, N2 | M0 |
| | T1, T2, T3 | N2 | M0 |
| Stadium IVB | Jedes T | N3 | M0 |
| | T4b | Jedes N | M0 |
| Stadium IVC | Jedes T | Jedes N | M1 |

Prognosefaktoren-Gitter für Tumoren der Nasenhöhle und Nasennebenhöhlen

| Prognose-faktoren | Tumor-bezogen | Wirt-bezogen | Umwelt-bezogen ^{a)} |
|-------------------|--|------------------|---|
| Essentielle | TNM Resektionsränder | Allgemeinzustand | Entfernung zum nächsten Behandlungszentrum Zugang zu speziellen Untersuchungen und Behandlungen Sozioökonomischer Status |
| Zusätzliche | Histologischer Typ PD-L1-Status HPV/p16-Status | Alter | Expertise in der Behandlung (Chirurgie, Strahlentherapie) Zugang zu Informationen postoperativer R-Status |

^{a)} Siehe Seite 16 für eine umfassende Darstellung der umweltbezogenen und sozialen Gesundheitsfaktoren.
Verändert nach: UICC Manual of Clinical Oncology, 9th ed. O’Sullivan B, Brierley J, D’Cruz A, Fey M, Pollock R, Vermorken J, Huang S. John Wiley & Sons. 2015.

Unbekannter Primärtumor mit Metastasen der Halslymphknoten

Regeln zur Klassifikation

Eine histologische Diagnosesicherung von Lymphknotenmetastasen eines Plattenepithelkarzinoms ist erforderlich. Ein Primärtumor ist nicht nachweisbar. Histologische Verfahren zum Nachweis EBV- und HPV/p16-assoziiierter Fälle sollten angewendet werden. Wenn EBV nachweisbar ist, sollte die Klassifikation der Nasopharynxkarzinome angewandt werden. Wenn HPV nachweisbar ist und/oder sich bei der immunhistochemischen Untersuchung eine p16-Expression nachweisen lässt, sollte die Klassifikation p16-positiver Oropharynxkarzinome angewandt werden.

cTNM: Klinische Klassifikation (EBV-negativ und HPV-unabhängig oder oropharyngeale Karzinome ohne Durchführung einer Immunhistochemie)

Die Definitionen der T-, N- und M-Kategorien entsprechen denen der 8. Auflage des AJCC Cancer Staging Manual (2016).

T – Primärtumor

cT0 Kein Anhalt für Primärtumor

N – Regionäre Lymphknoten

- cN1 Metastase(n) in solitärem ipsilateralem Lymphknoten, 3 cm oder weniger in größter Ausdehnung, ohne klinische extranodale Ausbreitung
- cN2 Metastase(n) wie nachfolgend beschrieben:
 - cN2a Metastase(n) in solitärem ipsilateralem Lymphknoten, mehr als 3 cm, aber nicht mehr als 6 cm in größter Ausdehnung, ohne klinische extranodale Ausbreitung
 - cN2b Metastasen in multiplen ipsilateralen Lymphknoten, keiner mehr als 6 cm in größter Ausdehnung, ohne klinische extranodale Ausbreitung
 - cN2c Metastasen in bilateralen oder kontralateralen Lymphknoten, keiner mehr als 6 cm in größter Ausdehnung, ohne klinische extranodale Ausbreitung

- cN3a Metastase(n) in Lymphknoten, mehr als 6 cm in größter Ausdehnung, ohne klinische extranodale Ausbreitung
- cN3b Metastase(n) in einem einzelnen oder multiplen Lymphknoten, mit klinischer extranodaler Ausbreitung*

Anmerkungen

*Das Vorhandensein einer Beteiligung (Invasion) der Haut oder der Weichteile mit tiefer Verankerung in der darunterliegenden Muskulatur oder angrenzenden anatomischen Strukturen oder klinische Zeichen einer Nervenbeteiligung wird als klinische extranodale Ausbreitung angesehen. Bildgebende Verfahren stellen die Standardmethode zum eindeutigen Nachweis einer extranodalen Ausbreitung dar.

In der Mittellinie gelegene Lymphknoten gelten als ipsilateral.

M – Fernmetastasen

- cM0 Keine Fernmetastasen
- cM1 Fernmetastasen

pTNM: Pathologische Klassifikation

Selektive Neck-Dissection und histologische Untersuchung sollen üblicherweise 6 oder mehr Lymphknoten umfassen. Radikale oder modifiziert-radikale Neck-Dissection und histologische Untersuchung sollen üblicherweise 15 oder mehr Lymphknoten umfassen. Für pM siehe Seite 10.

pN – Regionäre Lymphknoten

- pN1 Metastase(n) in solitärem ipsilateralen Lymphknoten, 3 cm oder weniger in größter Ausdehnung, ohne pathologische extranodale Ausbreitung
- pN2 Metastase(n) wie nachfolgend beschrieben:
 - pN2a Metastase(n) in solitärem ipsilateralen Lymphknoten, 3 cm oder weniger in größter Ausdehnung mit pathologischer extranodaler Ausbreitung* oder mehr als 3 cm aber nicht mehr als 6 cm in größter Ausdehnung, ohne pathologische extranodale Ausbreitung
 - pN2b Metastasen in multiplen ipsilateralen Lymphknoten, keine mehr als 6 cm in größter Ausdehnung, ohne pathologische extranodale Ausbreitung
 - pN2c Metastasen in bilateralen Lymphknoten, keiner mehr als 6 cm in größter Ausdehnung, ohne pathologische extranodale Ausbreitung
- pN3a Metastase(n) in einem Lymphknoten, mehr als 6 cm in größter Ausdehnung, ohne pathologische extranodale Ausbreitung

pN3b Metastase(n) in einem Lymphknoten mehr als 3 cm in größter Ausdehnung mit pathologischer extranodaler Ausbreitung* oder in multiplen ipsilateralen, kontralateralen oder bilateralen Lymphknoten mit pathologischer extranodaler Ausbreitung*

Anmerkungen

*Eine pathologische extranodale Ausbreitung (pENA) soll nur dann diagnostiziert werden, wenn ein Tumor, der sich vollständig innerhalb eines Lymphknotens erstreckt, durch die gesamte Dicke der Lymphknotenkapsel in das umgebende Bindegewebe eindringt, mit oder ohne Stroma-Reaktion.

Eine Weichteilablagerung an einer Stelle, an der ein Lymphknoten lokalisiert sein müsste, soll als mindestens ein Lymphknoten mit extranodaler Ausbreitung angesehen werden.

Stadien – Unbekannter Primärtumor mit Metastasen der Halslymphknoten

| | | | |
|-------------|----|------------|----|
| Stadium III | T0 | N1 | M0 |
| Stadium IVA | T0 | N2 | M0 |
| Stadium IVB | T0 | N3 | M0 |
| Stadium IVC | T0 | N1, N2, N3 | M1 |

cTNM: Klinische Klassifikation (HPV-assoziierte Karzinome)

Die Definitionen der T-, N- und M-Kategorien entsprechen denen der 9. Auflage des AJCC Cancer Staging Manual (2024).

T – Primärtumor

cT0 Kein Anhalt für Primärtumor

N-Regionäre Lymphknoten

Siehe cN für HPV-assoziierte Oropharynxkarzinome (Seite 33)

Pathologische TNM-Klassifikation

T – Primärtumor

pT0 Kein Anhalt für Primärtumor

pN – Regionäre Lymphknoten

Siehe pN für HPV-assoziierte Oropharynxkarzinome (Seite 34)

Stadien

Klinisch

| | | | |
|-------------|----|------------|----|
| Stadium I | T0 | N1 | M0 |
| Stadium II | T0 | N2 | M0 |
| Stadium III | T0 | N3 | M0 |
| Stadium IV | T0 | N1, N2, N3 | M1 |

Pathologisch

| | | | |
|------------|----|--------|----|
| Stadium I | T0 | N1 | M0 |
| Stadium II | T0 | N2, N3 | M0 |
| Stadium IV | T0 | N1, N2 | M1 |

cTNM: Klinische Klassifikation (EBV-positive Karzinome)

T – Primärtumor

cT0 Kein Anhalt für Primärtumor

N – Regionäre Lymphknoten (Nasopharynx)

Siehe cN für Nasopharynx-Karzinome (Seite 31/32)

Anmerkung

In der Mittellinie gelegene Lymphknoten gelten als ipsilateral.

pTNM: Pathologische Klassifikation

Selektive Neck-Dissection und histologische Untersuchung sollen üblicherweise 6 oder mehr Lymphknoten umfassen. Radikale oder modifiziert-radikale Neck-Dissection und histologische Untersuchung sollen üblicherweise 15 oder mehr Lymphknoten umfassen. Die pN-Kategorien entsprechen den cN-Kategorien des Nasopharynx, mit der Ausnahme, dass extranodale Ausbreitung pathologisch definiert ist und der Nachweis einer Tumordinvasion in benachbarte Strukturen wie Haut, Muskulatur, Speicheldrüse oder neurovaskuläre Bündel erforderlich ist.

M – Fernmetastasen

cM0 Keine Fernmetastasen

M1 Fernmetastasen

M1a Fernmetastasen mit drei oder weniger Läsionen

M1b Fernmetastasen mit mehr als drei Läsionen

Stadien

| | | | |
|-------------|----|------------|-----|
| Stadium IB | T0 | N1 | M0 |
| Stadium II | T0 | N2 | M0 |
| Stadium III | T0 | N3 | M0 |
| Stadium IVA | T0 | N1, N2, N3 | M1a |
| Stadium IVB | T0 | N1, N2, N3 | M1b |

Prognosefaktoren-Gitter – Unbekannter Primärtumor mit Metastasen der Halslymphknoten

| Prognose-faktoren | Tumor-bezogen | Wirt-bezogen | Umwelt-bezogen ^{a)} |
|-------------------|--|---|---|
| Essentiell | Histologie N-Kategorie M-Kategorie p16/HPV-Status oder EBV-DNA-Status | Immunsuppression (speziell bei Hautkrebs) | Entfernung zum nächsten Behandlungszentrum Zugang zu speziellen Untersuchungen und Behandlungen Sozioökonomischer Status |
| Zusätzlich | Tumordifferen-zierung oder Tumorgrad Lokalisation der Lymphknoten-metastasen (oberhalb/ unterhalb der Klavikula) PD-L1-Status | Geschlecht Hämoglobingehalt Raucheranamnese | Expertise in der Behandlung (Chirurgie, Strahlentherapie) Zugang zu Informationen postoperativer R-Status |

^{a)} Siehe Seite 16 für eine umfassende Darstellung der umweltbezogenen und sozialen Gesundheitsfaktoren.
Verändert nach: UICC Manual of Clinical Oncology, 9th ed. O’Sullivan B, Brierley J, D’Cruz A, Fey M, Pollock R, Vermorken J, Huang S. John Wiley & Sons. 2015.

Malignes Melanom des oberen Aerodigestivtraktes (ICD-O-4 C00.3–C00.5, C01–C06, C09–C14, C30–C32)

Die Definitionen der T-, N- und M-Kategorien entsprechen denen der 8. Auflage des AJCC Cancer Staging Manual (2016).

Regeln zur Klassifikation

Die Klassifikation gilt nur für maligne Melanome der Schleimhäute im Kopf- und Halsbereich, d. h. des oberen Aerodigestivtraktes.

Histologische Diagnosesicherung und Unterteilung nach Lokalisation ist erforderlich.

Regionäre Lymphknoten

Die regionären Lymphknoten entsprechen der jeweiligen Lokalisation des Primärtumors.

cTNM: Klinische Klassifikation

T – Primärtumor

| | |
|------|---|
| cTX | Primärtumor kann nicht beurteilt werden |
| cT0 | Kein Anhalt für Primärtumor |
| cT3 | Tumor begrenzt auf das Epithel oder die Submukosa (mukosale Erkrankung) |
| cT4a | Tumor infiltriert tiefere Weichgewebe, Knorpel, Knochen oder darüber liegende Haut |
| cT4b | Tumor infiltriert eine oder mehrere der folgenden Strukturen: Dura, Gehirn, Schädelbasis, untere Hirnnerven (IX, X, XI, XII), Spatium masticatorium, A. carotis, prävertebraler Raum, Mediastinalstrukturen |

Anmerkung

Maligne Melanome der Schleimhaut sind aggressive Tumoren: Es gibt deswegen weder die Kategorien T1 und T2, noch die Stadien I und II.

N – Regionäre Lymphknoten

| | |
|-----|---|
| cNX | Regionäre Lymphknotenmetastasen können nicht beurteilt werden |
| cN0 | Keine regionären Lymphknotenmetastasen |
| cN1 | Regionäre Lymphknotenmetastasen |

M – Fernmetastasen

- cM0 Keine Fernmetastasen
- cM1 Fernmetastasen

pTNM: Pathologische Klassifikation

Die pT- und pN-Kategorien entsprechen den cT- und cN-Kategorien. Für pM siehe Seite 10.

pN0 Regionäre Lymphadenektomie und histologische Untersuchung sollen üblicherweise 6 oder mehr Lymphknoten umfassen.

Wenn die untersuchten Lymphknoten tumorfrei sind, aber die Zahl der üblicherweise untersuchten Lymphknoten nicht erreicht wird, soll pN0 klassifiziert werden und in Klammern die Zahl der untersuchten Lymphknoten hinzugefügt werden.

Stadien – Malignes Melanom des oberen Aerodigestivtraktes

| | | | |
|-------------|---------|---------|----|
| Stadium III | T3 | N0 | M0 |
| Stadium IVA | T4a | N0 | M0 |
| | T3, T4a | N1 | M0 |
| Stadium IVB | T4b | Jedes N | M0 |
| Stadium IVC | Jedes T | Jedes N | M1 |

Prognosefaktoren-Gitter – Malignes Melanom des oberen Aerodigestivtraktes

| Prognose-faktoren | Tumor-bezogen | Wirt-bezogen | Umwelt-bezogen ^{a)} |
|-------------------|---|-----------------------|---|
| Essentiell | TNM Invasionstiefe Resektionsränder | Comorbidität Alter | Entfernung zum nächsten Behandlungszentrum Zugang zu speziellen Untersuchungen und Behandlungen Sozioökonomischer Status |

(Fortsetzung)

| Prognose-faktoren | Tumor-bezogen | Wirt-bezogen | Umwelt-bezogen ^{a)} |
|-------------------|---|--------------|--|
| Zusätzlich | Lokalisation des Primärtumors Tumorgroße Tumor-Mitoserate Ulzeration BRAF-Mutationsstatus | | Expertise in der Behandlung (Chirurgie, Strahlentherapie) Zugang zu Informationen postoperativer R-Status |

^{a)} Siehe Seite 16 für eine umfassende Darstellung der umweltbezogenen und sozialen Gesundheitsfaktoren.

Quellen: Shuman AG, Light E, Olsen SH, et al. Mucosal melanoma of the head and neck: predictors of prognosis. *Archives of Otolaryngology – Head & Neck Surgery* 2011; 137 (4): 331–337.
Heppt MV, Roesch A, Weide B, et al. Prognostic factors and treatment outcomes in 444 patients with mucosal melanoma. *European Journal of Cancer* 2017; 81: 36–44.

Moya-Plana A, Auperin A, Obongo R, et al. Oncologic outcomes, prognostic factor analysis and therapeutic algorithm evaluation of head and neck mucosal melanomas in France. *European Journal of Cancer* 2019; 123: 1–10

Speicheldrüsen

(ICD-O-4 C00.3–C00.5, C01–C14, C15.0, C15.3, C30–C33, C41.1)

Die Definitionen der T-, N- und M-Kategorien sind neu und entsprechen denen der 9. Auflage des AJCC Cancer Staging Manual (2024).

Regeln zur Klassifikation

Die Klassifikation gilt nur für Karzinome der Speicheldrüsen. Histologische Diagnosesicherung ist erforderlich.

Anatomische Bezirke

- Glandula parotis (C07.9)
- Glandula submandibularis (C08.0)
- Glandula sublingualis (C08.1)

■ Kleine Speicheldrüsen (C00–C06, C09–C14, C15.0, C15.3, C30–33, C41.1)

Regionäre Lymphknoten

Regionäre Lymphknoten sind die Halslymphknoten.

cTNM: Klinische Klassifikation

T – Primärtumor

cTX Primärtumor kann nicht beurteilt werden

cT0 Kein Anhalt für Primärtumor

cTis Carcinoma in situ

cT1 Tumor 2 cm oder weniger in größter Ausdehnung, ohne extraparenchymatöse Ausbreitung*

cT2 Tumor mehr als 2 cm, aber nicht mehr als 4 cm in größter Ausdehnung, ohne extraparenchymatöse Ausbreitung*

cT3 Tumor mehr als 4 cm in größter Ausdehnung und/oder mit extraparenchymatöser Ausbreitung

cT4a Tumor infiltriert Nachbarstrukturen, z. B. Haut, Knochen**, Knorpel, Parenchym solider Organe, Ösophagus, Trachea und/oder Hirnnerven

cT4b Tumor infiltriert jenseits benachbarter Strukturen, z. B. in Schädelbasis (außer Nasopharynx), Rückenmark, Schädelraum, Apex orbitae, Prävertebralraum, mediastinale Strukturen, Mastikorraum oder umschließt A. carotis

Anmerkungen

* Extraparenchymatöse Ausbreitung ist die klinische oder makroskopische Infiltration von Weichteilen oder Nerven, ausgenommen die unter T4a und T4b aufgelisteten. Der lediglich mikroskopische Nachweis entspricht nicht der extraparenchymatösen Ausbreitung als Klassifikationskriterium.

** Eindringen in vorhandene Knochenhöhlen wird bei Tumoren der Schädelbasis nicht als Knocheninvasion angesehen, ebenso wenig die Erosion des Schädelknochens. Entsteht ein Tumor einer kleinen Speicheldrüse im Inneren des Knochens, gilt dies ebenfalls nicht als Knocheninvasion.

N – Regionäre Lymphknoten

cNX Regionäre Lymphknoten können nicht beurteilt werden

cN0 Keine regionären Lymphknotenmetastasen

cN1 Metastase(n) in bis zu drei Lymphknoten, ohne durch bildgebende Verfahren und/oder klinische Untersuchung bestätigte extranodale Ausbreitung

cN2 Metastase(n) in mehr als drei Lymphknoten, oder kontralaterale oder bilaterale Metastasen mit durch bildgebende Verfahren und/oder klinische Untersuchung bestätigter extranodaler Ausbreitung*

Anmerkungen

*Extranodale Ausbreitung kann klinisch oder radiologisch bestätigt werden. Eine durch bildgebende Verfahren bestätigte extranodale Ausbreitung erfordert eindeutige radiologische Anzeichen für eine Tumordinvasion durch die Lymphknotenkapsel in das perinodale Fettgewebe oder in benachbarte Strukturen wie Haut, Muskulatur oder neurovaskuläre Strukturen oder für eine zusammenhängende Struktur aus zwei oder mehr benachbarten Lymphknoten unter Verlust der Kapselstrukturen und der dazwischenliegenden Gewebsschichten.

Das Vorhandensein einer Beteiligung (Invasion) der Haut oder der Weichteile mit tiefer Verankerung in der darunterliegenden Muskulatur oder angrenzenden anatomischen Strukturen oder klinische Zeichen einer Nervenbeteiligung wird als klinische extranodale Ausbreitung angesehen. Bildgebende Verfahren stellen die Standardmethode zum eindeutigen Nachweis einer extranodalen Ausbreitung dar.

In der Mittellinie gelegene Lymphknoten gelten als ipsilateral.

M – Fernmetastasen

- cM0 Keine Fernmetastasen
- cM1 Fernmetastasen

pTNM: Pathologische Klassifikation

Die pT-Kategorien entsprechen den cT-Kategorien. Für pM siehe Seite 10.

pN – Regionäre Lymphknoten

Selektive Neck-Dissection und histologische Untersuchung sollen üblicherweise 10 oder mehr Lymphknoten umfassen. Radikale oder modifiziert-radikale Neck-Dissection und histologische Untersuchung sollen üblicherweise 15 oder mehr Lymphknoten umfassen. Wenn die untersuchten Lymphknoten tumorfrei sind, aber die Zahl der üblicherweise untersuchten Lymphknoten nicht erreicht wird, soll pN0 klassifiziert werden und in Klammern die Zahl der untersuchten Lymphknoten hinzugefügt werden.

- pNX Regionäre Lymphknoten können nicht beurteilt werden
- pN0 Keine regionären Lymphknotenmetastasen
- pN1 Metastase(n) in bis zu drei Lymphknoten ohne eindeutige pathologische extranodale Ausbreitung
- pN2 Metastase(n) in mehr als drei Lymphknoten, oder Metastase(n) mit eindeutiger pathologischer extranodaler Ausbreitung*

Anmerkungen

*Eine pathologische extranodale Ausbreitung (pENA) soll nur dann diagnostiziert werden, wenn ein Tumor, der sich vollständig innerhalb eines Lymphknotens erstreckt, durch die gesamte Dicke der Lymphknotenkapsel in das umgebende Bindegewebe eindringt, mit oder ohne Stroma-Reaktion.

Eine Weichteilablagerung an einer Stelle, an der ein Lymphknoten lokalisiert sein müsste, soll als mindestens ein Lymphknoten mit extranodaler Ausbreitung angesehen werden.

Stadien –Speicheldrüsen

| | | | |
|--------------|---------|---------|----|
| Stadium 0 | Tis | N0 | M0 |
| Stadium I | T1 | N0 | M0 |
| Stadium II | T2 | N0 | M0 |
| Stadium IIIA | T3, T4 | N0 | M0 |
| | T1, T2 | N1 | M0 |
| Stadium IIIB | T1, T2 | N2 | M0 |
| | T3, T4 | N1, N2 | M0 |
| Stadium IV | Jedes T | Jedes N | M1 |

Prognosefaktoren-Gitter – Speicheldrüsen

| Prognose-faktoren | Tumor-bezogen | Wirt-bezogen | Umwelt-bezogen ^{a)} |
|-------------------|---|---------------------------------|---|
| Essentielle | Histologischer Typ und Agressionsgrad Tumorgroße Lokale Invasion Perineurale Invasion Resektionsränder | Alter | Entfernung zum nächsten Behandlungszentrum Zugang zu speziellen Untersuchungen und Behandlungen Sozioökonomischer Status |
| Zusätzliche | Lymphknotenmetastasen Molekulare Marker | Faziale Lähmung Schmerzen | Expertise in der Behandlung (Chirurgie, Strahlentherapie) Zugang zu Informationen postoperativer R-Status |

^{a)} Siehe Seite 16 für eine umfassende Darstellung der umweltbezogenen und sozialen Gesundheitsfaktoren.

Verändert nach: UICC Manual of Clinical Oncology, 9th ed. O'Sullivan B, Brierley J, D'Cruz A, Fey M, Pollock R, Vermorken J, Huang S. John Wiley & Sons. 2015.

Schilddrüse

(ICD-O-4 C73.9)

Die Definitionen der T-, N- und M-Kategorien entsprechen denen der 8. Auflage des AJCC Cancer Staging Manual (2016).

Regeln zur Klassifikation

Die Klassifikation gilt nur für Karzinome. Mikroskopische Diagnosesicherung und Unterteilung der Fälle nach histologischem Typ sind erforderlich.

Anmerkung der Übersetzer

Ein histologisches Grading wird nicht angewendet.

Regionäre Lymphknoten

Regionäre Lymphknoten sind die zervikalen und oberen mediastinalen Lymphknoten.

cTNM: Klinische Klassifikation

T – Primärtumor*

- cTX Primärtumor kann nicht beurteilt werden
- cT0 Kein Anhalt für Primärtumor
- cT1 Tumor 2 cm oder weniger in größter Ausdehnung, begrenzt auf Schilddrüse
 - cT1a Tumor 1 cm oder weniger in größter Ausdehnung, begrenzt auf Schilddrüse
 - cT1b Tumor mehr als 1 bis 2 cm oder weniger in größter Ausdehnung, begrenzt auf Schilddrüse
- cT2 Tumor mehr als 2 cm, aber nicht mehr als 4 cm in größter Ausdehnung, begrenzt auf Schilddrüse
- cT3 Tumor mehr als 4 cm in größter Ausdehnung, begrenzt auf Schilddrüse oder Tumor mit makroskopischer extrathyroidaler Ausbreitung (d. h. Ausbreitung in den M. sternohyoideus, M. sternothyreoides, M. thyrohyoideus, M. omohyoideus oder in die Nebenschilddrüse)
 - cT3a Tumor mehr als 4 cm in größter Ausdehnung, begrenzt auf Schilddrüse

cT3b Tumor jeglicher Größe mit makroskopischer extrathyreoidaler Ausbreitung (d. h. Ausbreitung in M. sternohyoideus, M. sternothyreoideus, M. thyrohyoideus, M. omohyoideus oder in die Nebenschilddrüse)

cT4a Tumor mit Ausbreitung jenseits der Schilddrüsenkapsel und Invasion einer oder mehrerer der folgenden Strukturen: subkutanes Weichgewebe, Larynx, Trachea, Ösophagus, N. recurrens, M. sternocleidomastoideus

cT4b Tumor infiltriert prävertebrale Faszie, mediastinale Gefäße oder umschließt die A. carotis

Anmerkung

*Eingeschlossen papilläre, follikuläre, schlecht differenzierte, Hürthlezzell- und undifferenzierte (anaplastische) Karzinome

N – Regionäre Lymphknoten

cNX Regionäre Lymphknoten können nicht beurteilt werden

cN0 Keine regionären Lymphknotenmetastasen

cN1 Regionäre Lymphknotenmetastasen

cN1a Metastasen in Lymphknoten des Level VI (prätracheale und paratracheale, eingeschlossen prälaryngeale/Delphi-Lymphknoten) oder obere mediastinale Lymphknoten

cN1b Metastasen in anderen unilateralen, bilateralen oder kontralateralen zervikalen (Level I, II, III, IV und V) oder retropharyngealen Lymphknoten

M – Fernmetastasen

cM0 Keine Fernmetastasen

cM1 Fernmetastasen

pTNM: Pathologische Klassifikation

Die pT- und pN-Kategorien entsprechen den cT- und cN-Kategorien. Für pM siehe Seite 10.

pN0 Selektive Neck-Dissection und histologische Untersuchung sollen üblicherweise 6 oder mehr Lymphknoten umfassen.

Wenn die untersuchten Lymphknoten tumorfrei sind, aber die Zahl der üblicherweise untersuchten Lymphknoten nicht erreicht wird, soll pN0 klassifiziert werden.

Histopathologische Typen

Die 4 wichtigen histopathologischen Typen sind:

- Papilläres Karzinom (eingeschlossen das papilläre Karzinom mit follikulären Herden)
- Follikuläres Karzinom (eingeschlossen das sog. Hürthlezellkarzinom)
- Medulläres Karzinom
- Anaplastisches Karzinom

Stadien

Für papilläre und follikuläre (differenzierte, schlecht differenzierte, onkolytische bzw. Hürthlezellkarzinome), medulläre und anaplastische (undifferenzierte) Karzinome werden unterschiedliche Stadien empfohlen.

Papillär oder follikulär – unter 55 Jahre

| | | | |
|------------|---------|---------|----|
| Stadium I | Jedes T | Jedes N | M0 |
| Stadium II | Jedes T | Jedes N | M1 |

Papillär und follikulär – 55 Jahre und mehr

| | | | |
|-------------|--------------|---------|----|
| Stadium I | T1a, T1b, T2 | N0 | M0 |
| Stadium II | T3 | N0 | M0 |
| | T1, T2, T3 | N1 | M0 |
| Stadium III | T4a | Jedes N | M0 |
| Stadium IVA | T4b | Jedes N | M0 |
| Stadium IVB | Jedes T | Jedes N | M1 |

Medullär

| | | | |
|-------------|------------|---------|----|
| Stadium I | T1a, T1b | N0 | M0 |
| Stadium II | T2, T3 | N0 | M0 |
| Stadium III | T1, T2, T3 | N1a | M0 |
| Stadium IVA | T1, T2, T3 | N1b | M0 |
| | T4a | Jedes N | M0 |
| Stadium IVB | T4b | Jedes N | M0 |
| Stadium IVC | Jedes T | Jedes N | M1 |

Anaplastische (undifferenzierte)

| | | | |
|-------------|---------------|---------|----|
| Stadium IVA | T1, T2, T3a | N0 | M0 |
| Stadium IVB | T1, T2, T3a | N1 | M0 |
| Stadium IVB | T3b, T4a, T4b | N0, N1 | M0 |
| Stadium IVC | Jedes T | Jedes N | M1 |

Prognosefaktoren-Gitter – Papilläre und follikuläre Schilddrüsenkarzinome

| Prognose-faktoren | Tumor-bezogen | Wirt-bezogen | Umwelt-bezogen ^{a)} |
|-------------------|---|--------------|--|
| Essentiell | Größe und Anzahl der Lymphknotenmetastasen Lokalisation, Größe und Anzahl der Fernmetastasen Thyreoglobulin nach Behandlung Aufnahme von radioaktivem Jod Histologischer Subtyp | Alter | Entfernung zum nächsten Behandlungszentrum Zugang zu speziellen Untersuchungen und Behandlungen Sozioökonomischer Status |
| Zusätzlich | Angioinvasion BRAF-V600E-Mutation ^{b)} Molekulares Profil | Geschlecht | Expertise in der Behandlung (Chirurgie, Strahlentherapie) Zugang zu Informationen postoperativer R-Status |

^{a)} Siehe Seite 16 für eine umfassende Darstellung der umweltbezogenen und sozialen Gesundheitsfaktoren.

^{b)} Erforderlich für anaplastisches Karzinom

Verändert nach: UICC Manual of Clinical Oncology, 9th ed. O’Sullivan B, Brierley J, D’Cruz A, Fey M, Pollock R, Vermorken J, Huang S. John Wiley & Sons. 2015.

Prognosefaktoren-Gitter – Medulläre Schilddrüsenkarzinome

| Prognose-faktoren | Tumor-bezogen | Wirt-bezogen | Umwelt-bezogen ^{a)} |
|-------------------|---|--------------|--|
| Essentielle | prä- und postoperatives Calcitonin und CEA Familiäre bzw. sporadische MEN-Keimbahnmutation | Alter | Entfernung zum nächsten Behandlungszentrum Zugang zu speziellen Untersuchungen und Behandlungen Sozioökonomischer Status |

(Fortsetzung)

(Fortsetzung)

| Prognose-faktoren | Tumor-bezogen | Wirt-bezogen | Umwelt-bezogen ^{a)} |
|-------------------|---|--------------|---|
| Zusätzliche | Calcitonin- Verdoppelungszeit Ki-67- Proliferationsindex Tumornekrose Molekulares Profil | | Expertise in der Behandlung (Chirurgie, Strahlentherapie) Zugang zu Informationen postoperativer R-Status |

^{a)} Siehe Seite 16 für eine umfassende Darstellung der umweltbezogenen und sozialen Gesundheitsfaktoren.

Verändert nach: UICC Manual of Clinical Oncology, 9th ed. O’Sullivan B, Brierley J, D’Cruz A, Fey M, Pollock R, Vermorken J, Huang S. John Wiley & Sons. 2015.

Nebenschilddrüse (ICD-O-4 C75.0)

Die Definitionen der T-, N- und M-Kategorien entsprechen denen der 8. Auflage des AJCC Cancer Staging Manual (2016).

Regeln zur Klassifikation

Die Klassifikation gilt nur für Karzinome.

Regionäre Lymphknoten

Regionäre Lymphknoten sind die zervikalen und oberen mediastinalen Lymphknoten.

cTNM: Klinische Klassifikation

T – Primärtumor

- cTX Primärtumor kann nicht beurteilt werden
- cT0 Kein Anhalt für Primärtumor
- cT1 Tumor begrenzt auf Nebenschilddrüse oder mit minimaler extraparat-hyroidaler Ausbreitung und ohne Invasion der Schilddrüse
- cT2 Tumor jeglicher Größe mit Invasion der Schilddrüse
- cT3 Tumor jeglicher Größe mit Invasion in benachbarte Muskulatur, N. recurrens, Trachea, Ösophagus, Thymus oder einen oder mehrere benachbarte Lymphknoten
- cT4 Tumor jeglicher Größe mit Invasion in große Blutgefäße oder Rückenmark

N – Regionäre Lymphknoten

- cNX Regionäre Lymphknoten können nicht beurteilt werden
- cN0 Keine regionären Lymphknotenmetastasen
- cN1a Metastasen in Lymphknoten des Level VI (prätracheale und paratracheale, eingeschlossen prälaryngeale/Delphi-Lymphknoten) oder obere mediastinale Lymphknoten
- cN1b Metastasen in anderen unilateralen, bilateralen oder kontralateralen zervikalen (Level I, II, III, IV und V) oder retropharyngealen Lymphknoten

M – Fernmetastasen

cM0 Keine Fernmetastasen

cM1 Fernmetastasen

pTNM: Pathologische Klassifikation

Die pT- und pN-Kategorien entsprechen den cT- und cN-Kategorien. Für pM siehe Seite 10.

Stadien

Für eine Definition der Stadien bei Karzinomen der Nebenschilddrüse sind keine ausreichenden Daten vorhanden.

Literatur

- 1 Pan, J.J., Mai, H.Q., Ng, W.T. et al. (2024). Ninth version of the AJCC and UICC nasopharyngeal cancer TNM staging classification. *JAMA Oncol.* 10 (12): 1627–1635. doi: <https://doi.org/10.1001/jamaoncol.2024.4354>.
- 2 Pan, J.J., Ng, W.T., Zong, J.F. et al. (2016). Proposal for the 8th edition of the AJCC/UICC staging system for nasopharyngeal cancer in the era of intensity-modulated radiotherapy. *Cancer* 122: 546–558.
- 3 Huang, S.H., Su, J., Koyfman, S.A. et al. (2025). A proposal for HPV-associated oropharyngeal carcinoma in the ninth edition clinical TNM classification. *JAMA Otolaryngol Head Neck Surg* 151 (7): 1–10. doi: <https://doi.org/10.1001/jamaoto.2025.0848>.
- 4 O'Sullivan, B., Huang, S.H., Su, J. et al. (2016). A proposal for UICC/AJCC pretreatment TNM staging for HPV-related oropharyngeal cancer by the International Collaboration on Oropharyngeal Cancer Network for Staging (ICON-S): A comparative multi-centre cohort study. *Lancet Oncol.* 17: 440–451.